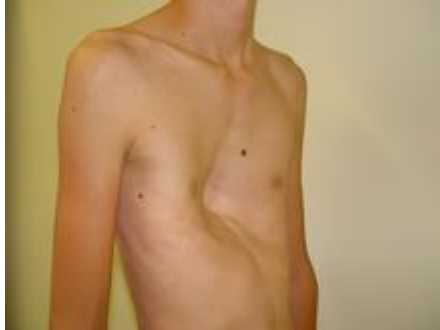

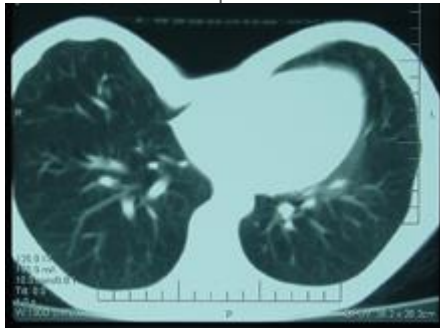
ΕΝΔΙΑΦΕΡΟΝΤΑ ΠΕΡΙΣΤΑΤΙΚΑ

Περιστατικό 1

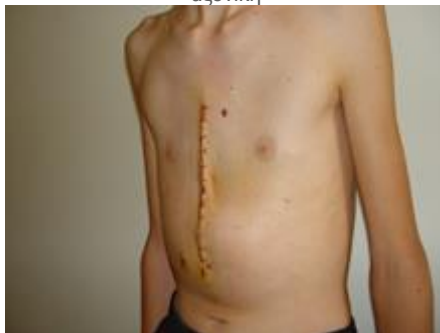Νέος 16 ετών με σοβαρή μορφή συγγενούς ανωμαλίας θωρακικού τοιχώματος (pectus excavatum) που του δημιούργουσε αναπνευστική δυσχέρεια στην κόπωση χειρουργήθηκε και αποκαταστάθηκε επιτυχώς.



πριν



αξονική



μετά

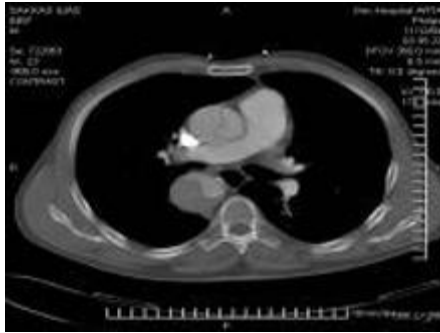Περιστατικό 2

ΕΠΙΤΥΧΗΣ ΑΝΤΙΜΕΤΩΠΙΣΗ ΟΞΕΟΣ ΔΙΑΧΩΡΙΣΜΟΥ ΑΟΡΤΗΣ ΜΕ ΣΥΓΓΕΝΕΣ ΔΕΞΙΟ ΤΟΞΟ ΚΑΙ ΔΕΞΙΑ ΘΩΡΑΚΙΚΗ ΑΟΡΤΗ

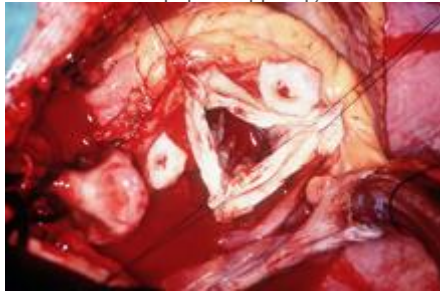Άνδρας 64 ετών με γνωστό ιστορικό ανευρυσματικής διάτασης της κατιούσης θωρακικής αορτής, μεταφέρθηκε με οξύ οπισθοστερνικό άλγος και αιμοδυναμική αστάθεια. Υπεβλήθη σε CT Θώρακος που επιβεβαίωσε το οξύ διαχωρισμό τύπου A κατά Stanford/ De Bakey I με συγγενές δεξιό τόξο και δεξιά κατιούσα θωρακική αορτή. Παρά τον υψηλό βαθμό κινδύνου, μετά 48ωρο βελτίωση, πραγματοποιήθηκε επέμβαση Bentall, με τοποθέτηση αρτηριακής κάνουλας από την δεξιά μασχαλιαία αρτηρία.

ΕΚΒΑΣΗ

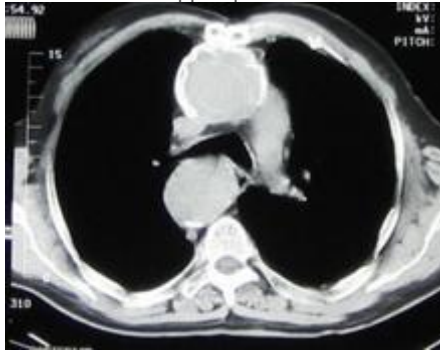
Μετά από μακρά ανάρρωση ο ασθενής εξήλθε και είναι ακόμα και μέχρι σήμερα- 16 χρόνια μετά- καλά στην υγεία του.



Κατάσταση προ επέμβασης Bentall



Επέμβαση Bentall



Κατάσταση μετά επέμβασης Bentall